

Staff Radiologie

Anatole PAUCHET

04/12/2020



Secteur: Abdo
Difficultés: années 3-5
Fréquence importance: rare
Mots-clef: HNR

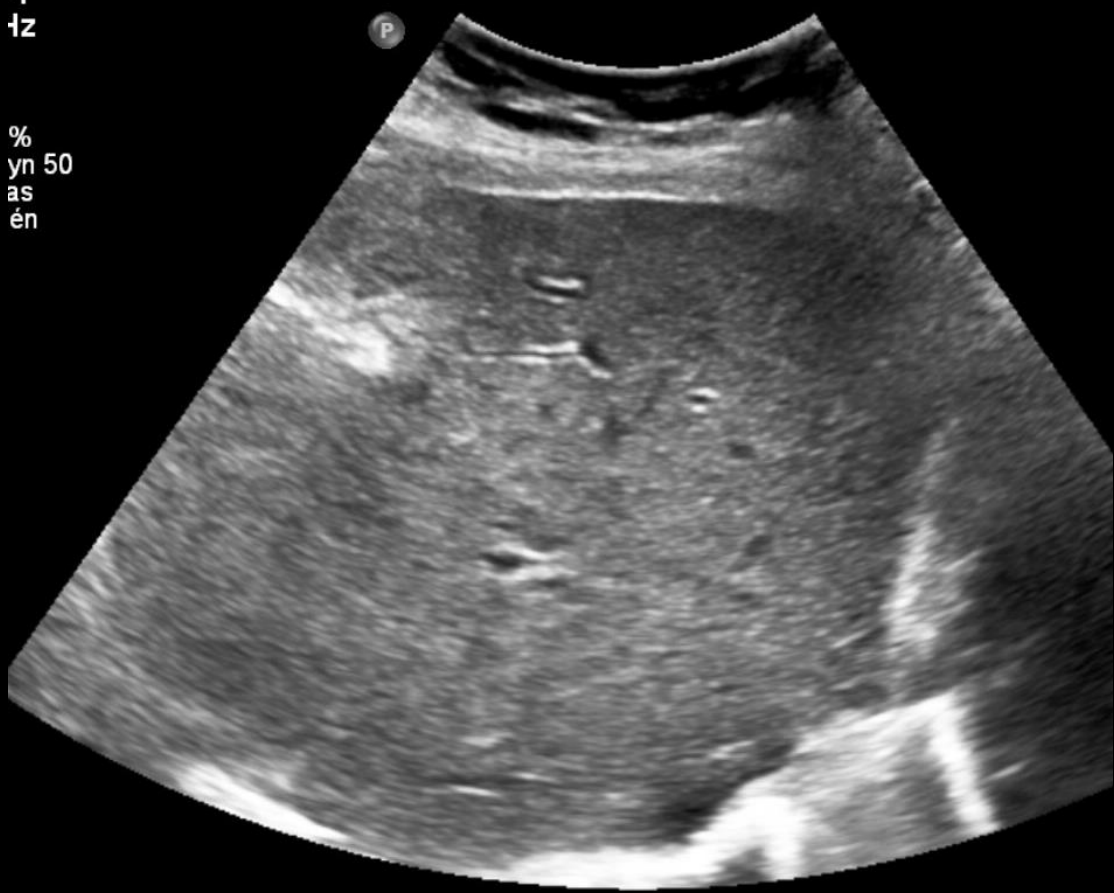Cas cliniques 1

- Femme, 73 ans
- Contexte de décompensation cardiaque droite + Sclérose systémique (R/ Azathioprine)
- Majoration Ph.alc & GGT. Thrombopénie

D RENALE St Luc

-1
tz

%
yn 50
as
én



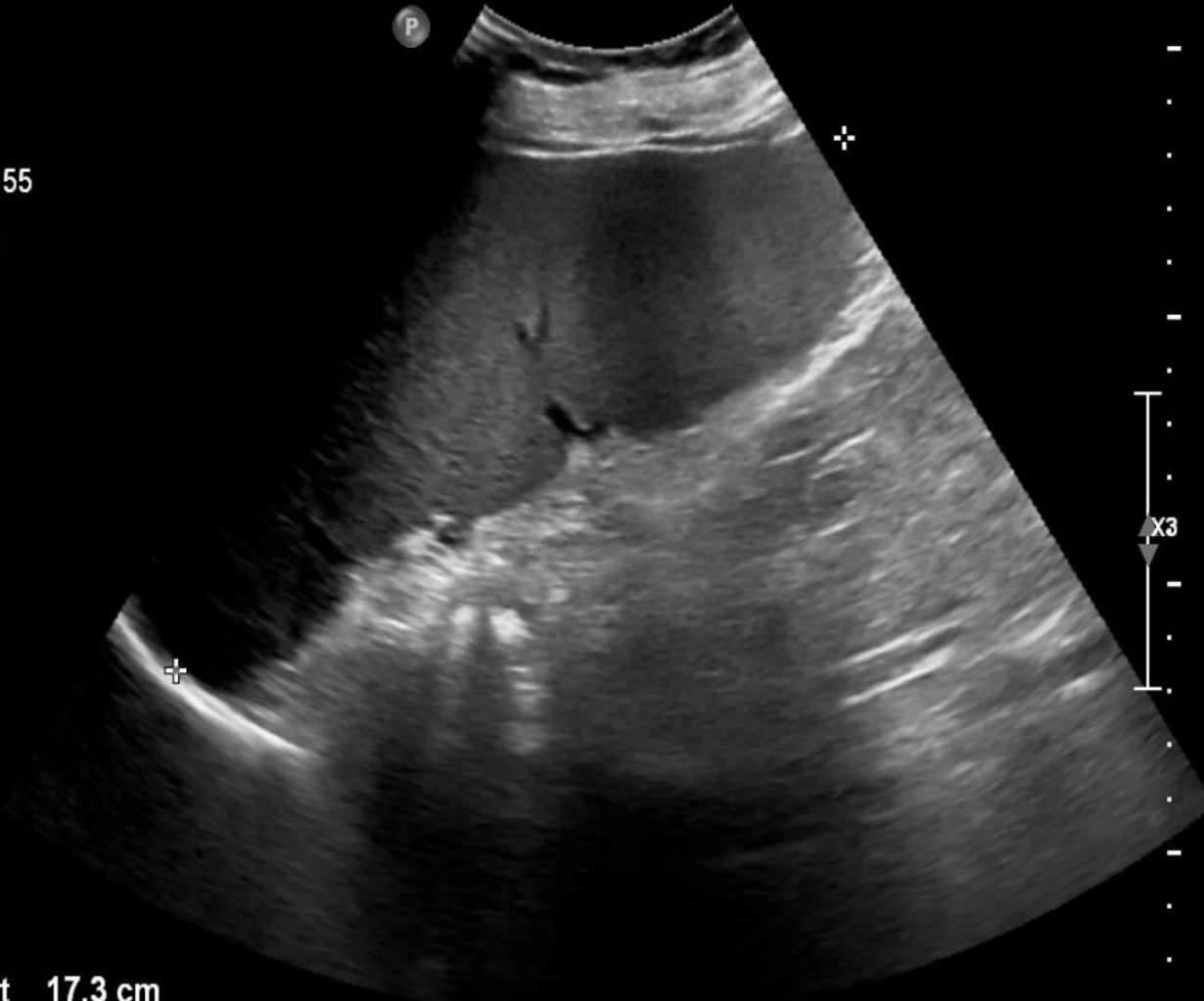ITn Abd rénal
C5-1
23Hz
RV

2D
58%
R Dyn 55
P Bas
HGén

+ Dist 17.3 cm

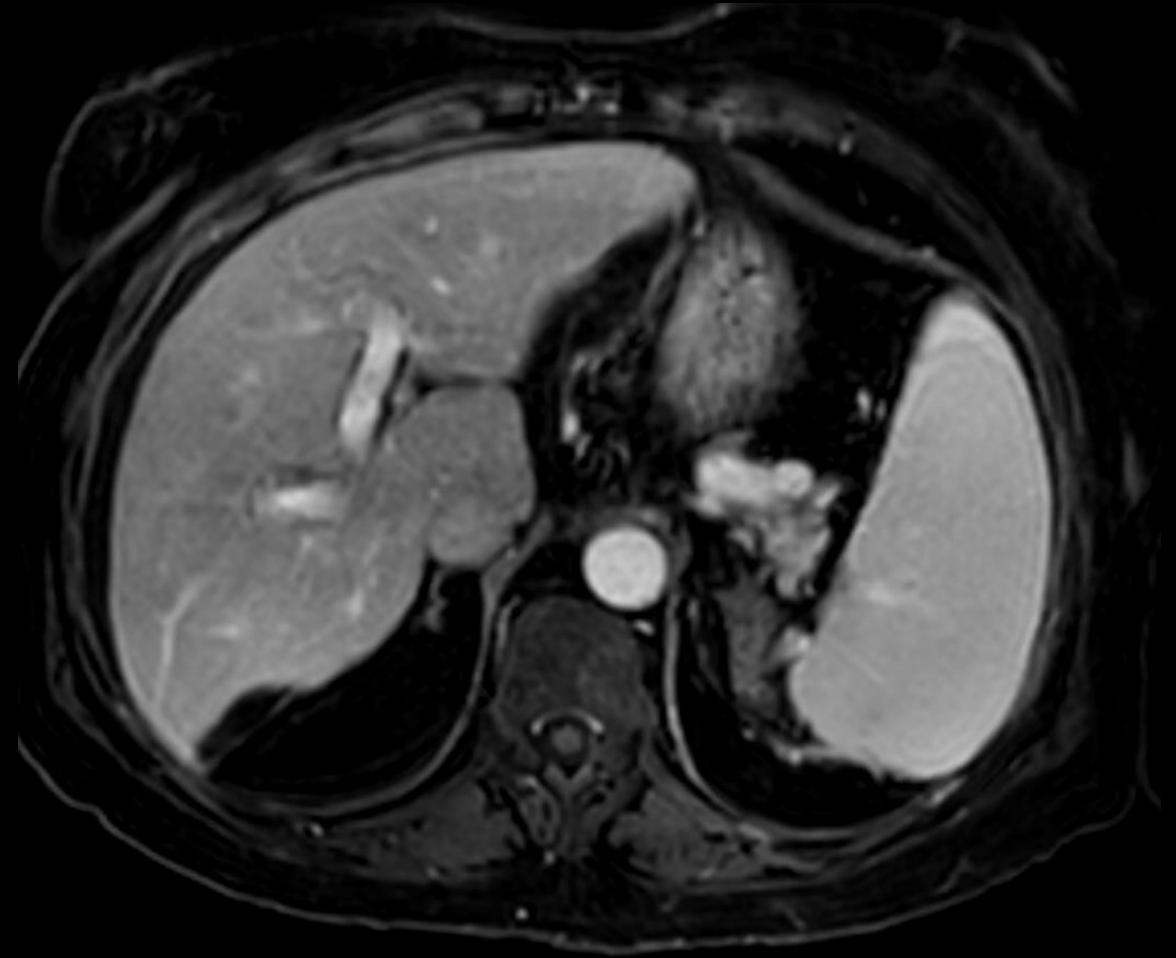
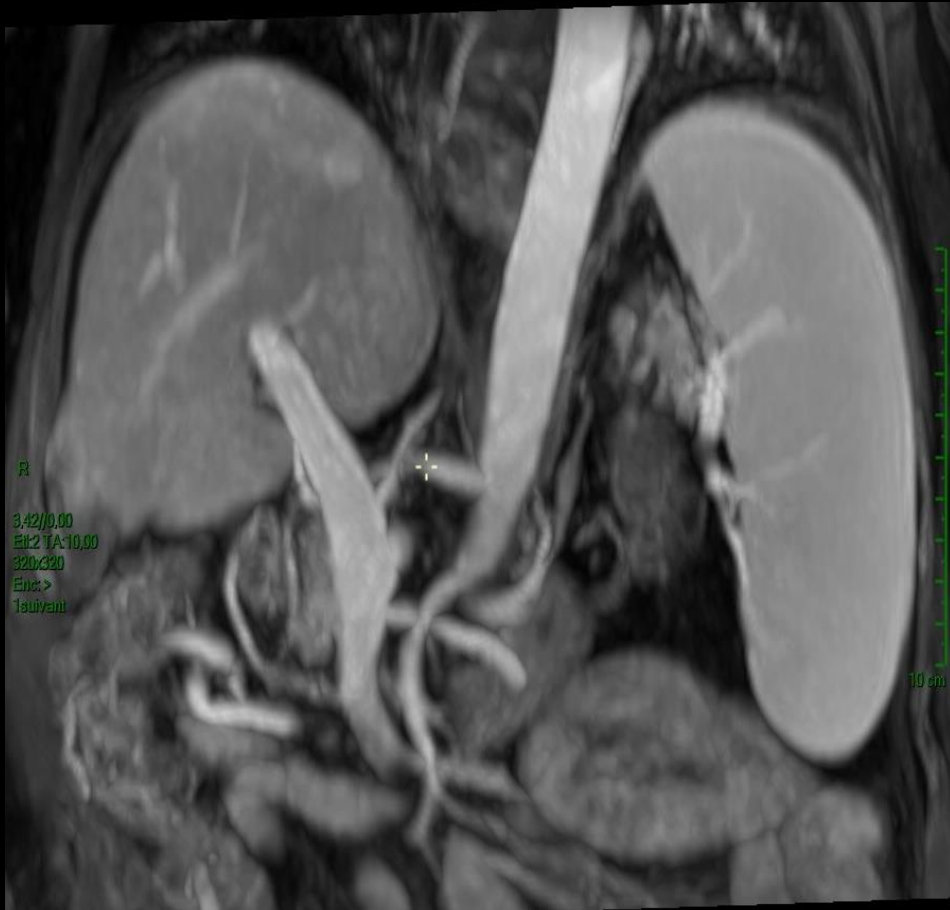
ITm0.2 IM 1.3

M3



18cm

US : parenchyme hétérogène. Splénomégalie

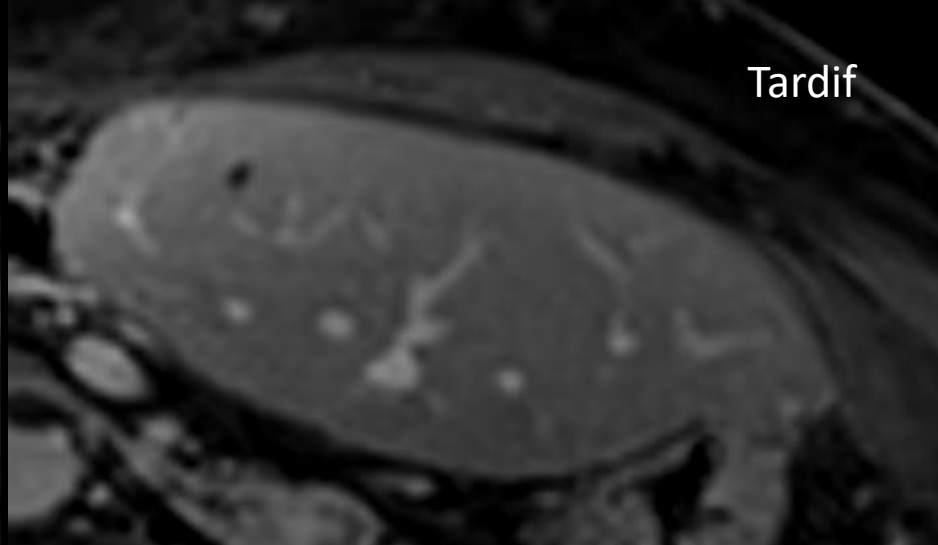
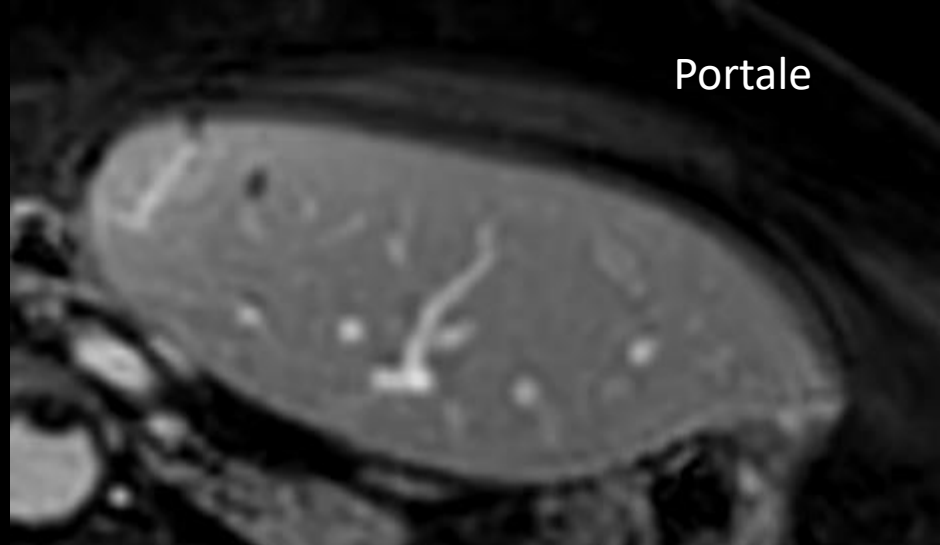
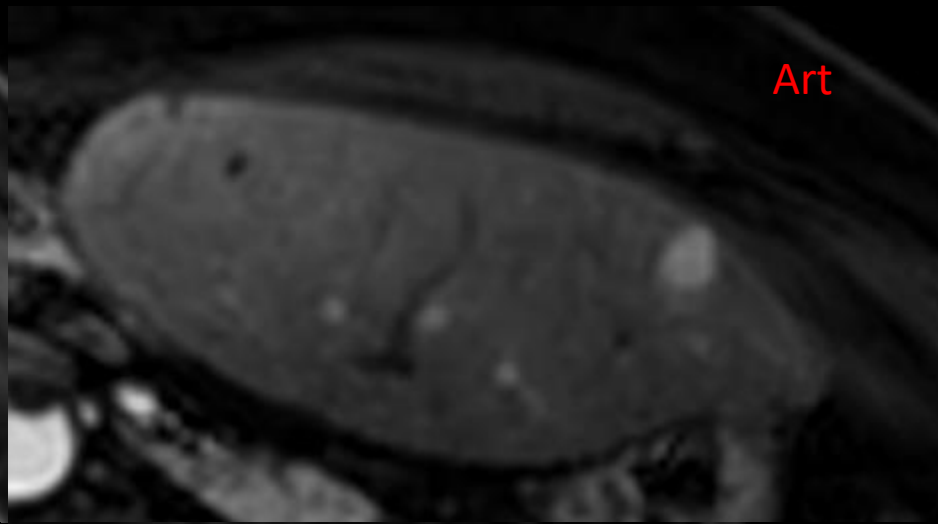
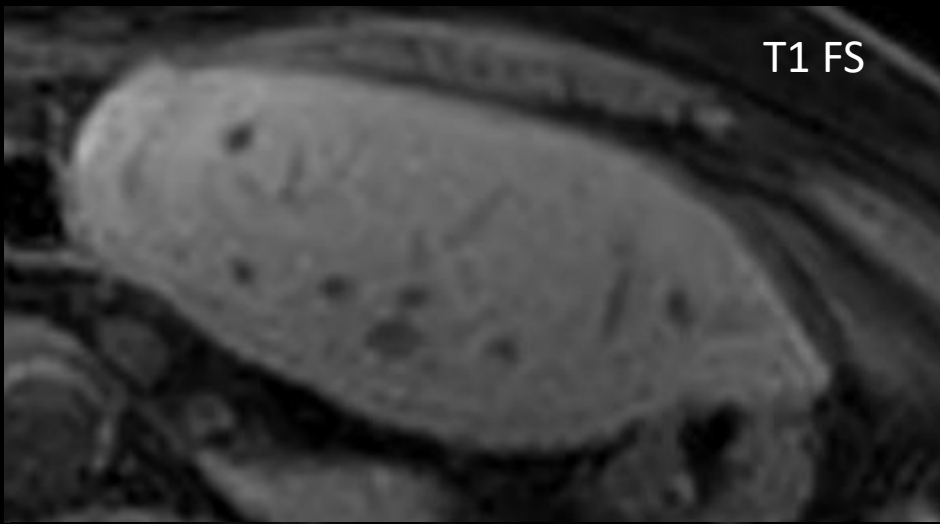


IRM: signes HTP

Contours hépatiques légèrement irréguliers, sans franc dysmorphisme

Cas cliniques 2

- Femme, 76 ans
- Surveillance hépatectomie D pour HCC-CCK 2017 sur foie sain
- PR (R/ Prednisolone)



- Apparition d'une lésion nodulaire hyper-artérialisée en SIII, s'homogénéisant en phases tardives. Iso dans toutes les autres phases. Pas de restriction de la diffusion

→ COM: biopsie

Cas cliniques

1/ Biopsie trans-jugulaire

Anapath: Hyperplasie nodulaire régénérative

2/ Biopsie percutanée échoguidée

Anapath: Hyperplasie nodulaire régénérative

?

Général

HNR = entité histologique, bénigne et +/- rare

Modifications de l'architecture du parenchyme hépatique secondaires à un déséquilibre des apports **vasculaires**

→ Nodules d'hyperplasie hépatocytaire **SANS FIBROSE**

< TROUBLES VASCULAIRES D'ORIGINE NON CIRRHOTIQUE

- Deux formes : MONO-acinaire & MULTI-acinaire

Etiologies




Causes VASCULAIRES

- Médicaments +++
Chimiothérapie
Immunosuppresseurs/corticothérapie
- Congénitales
Osler-Rendu, cardiopathie congénitale
- M+ hématologiques/Rhumatismales


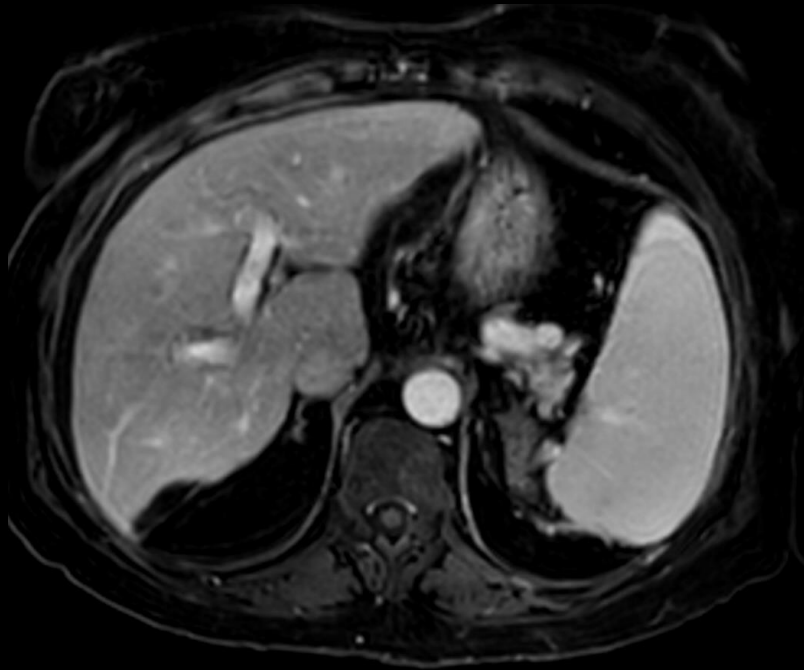
Causes de cirrhose "classique"

- Alcool
 - NAFLD/NASH
 - Hépatite B/C
 - Autres (hémochromatose, CSP, ...)
- > Classification LI-RADS

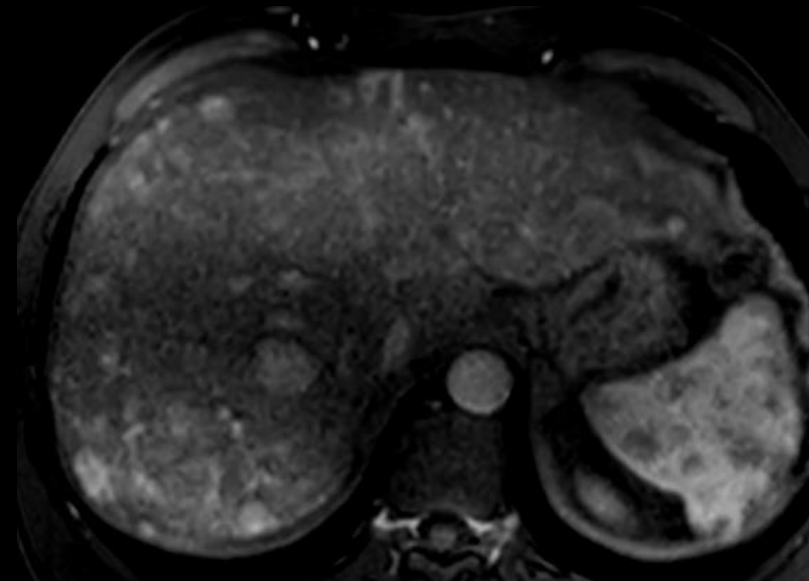
HNR



Forme MONO-acinaire / diffuse



Forme MULTI-acinaire / focale



Forme MONO-acinaire/diffuse

- Spectre des causes HTP intra-hépatique non cirrhotique (VPO, sclérose hépato-portale, etc...)
- Imagerie peut-être normale
- Signes HTP et rehaussement hétérogène du parenchyme hépatique possible

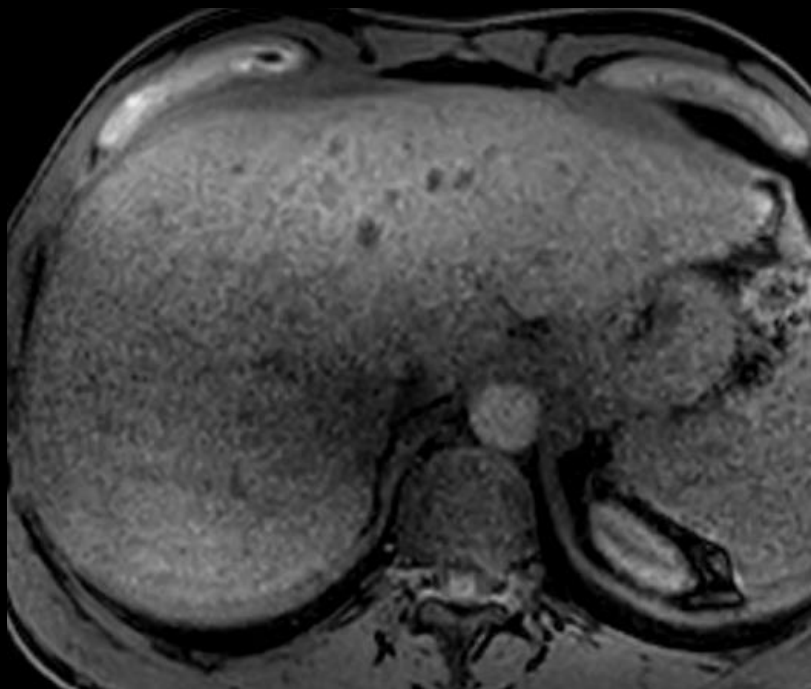
Forme MULTI-acinaire/focale

- Souvent dans le décours d'une pathologie vasculaire hépatique au stade chronique (foie cardiaque, budd-chiari, SOS, ...)

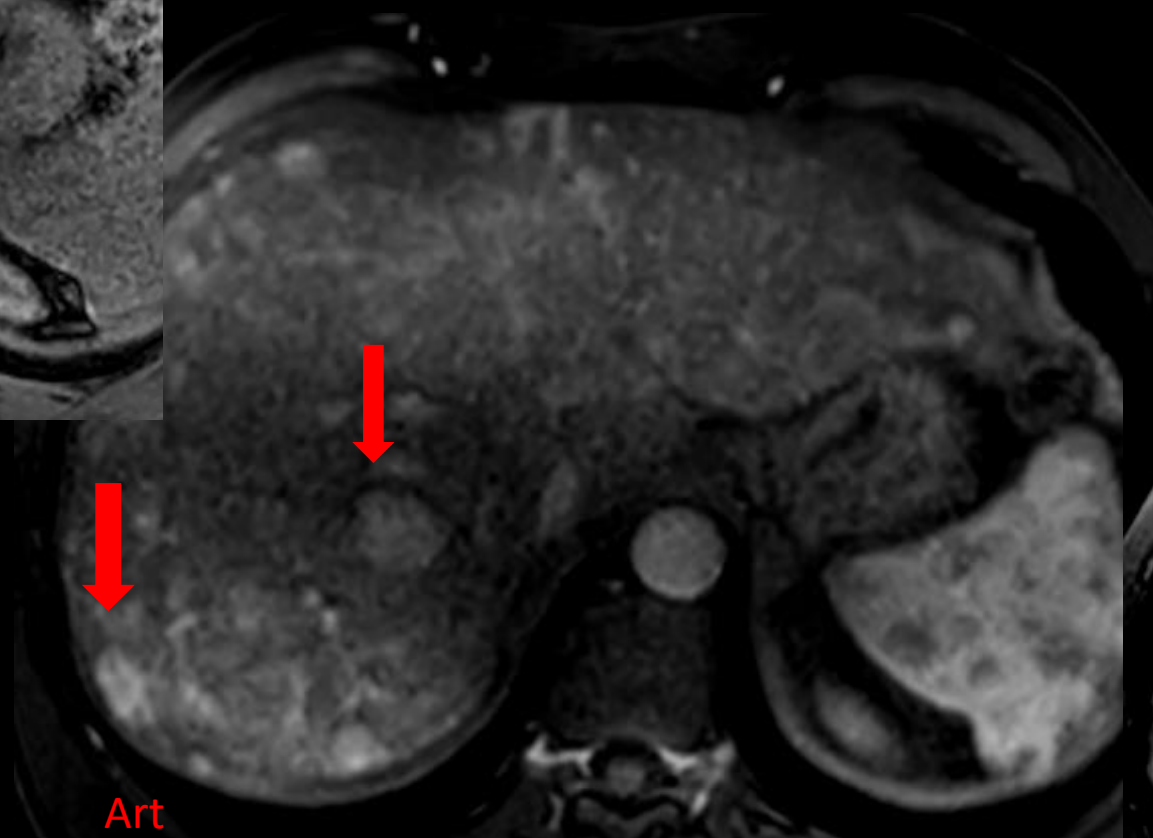
→ Possible sur foie dysmorphique, **NON CIRRHOTIQUE**

- Souvent multiples nodules, rarement lésion unique
- Imagerie polymorphe, dénominateur commun:

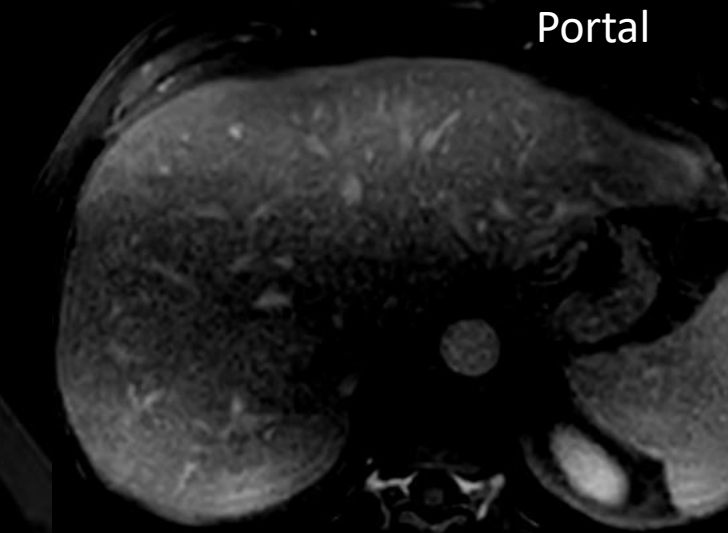
HYPER-ARTERIALISATION, sans wash-out (« HNF-LIKE »).



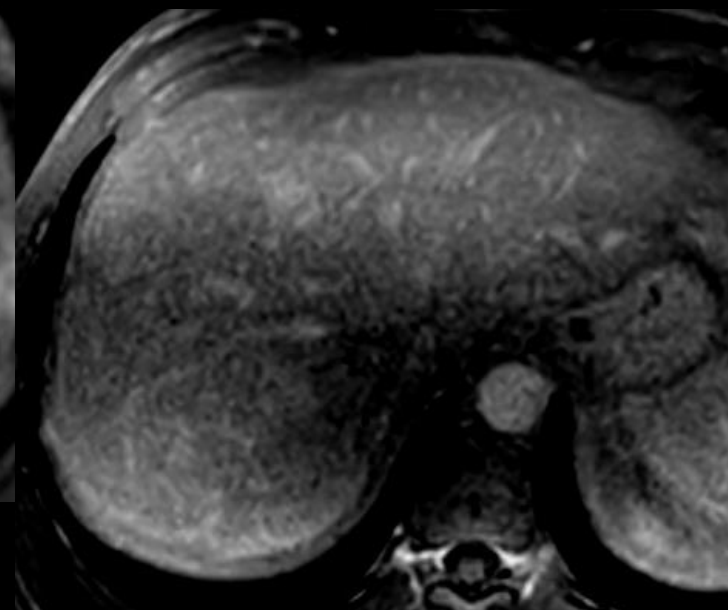
T1 FS



Art



Portal



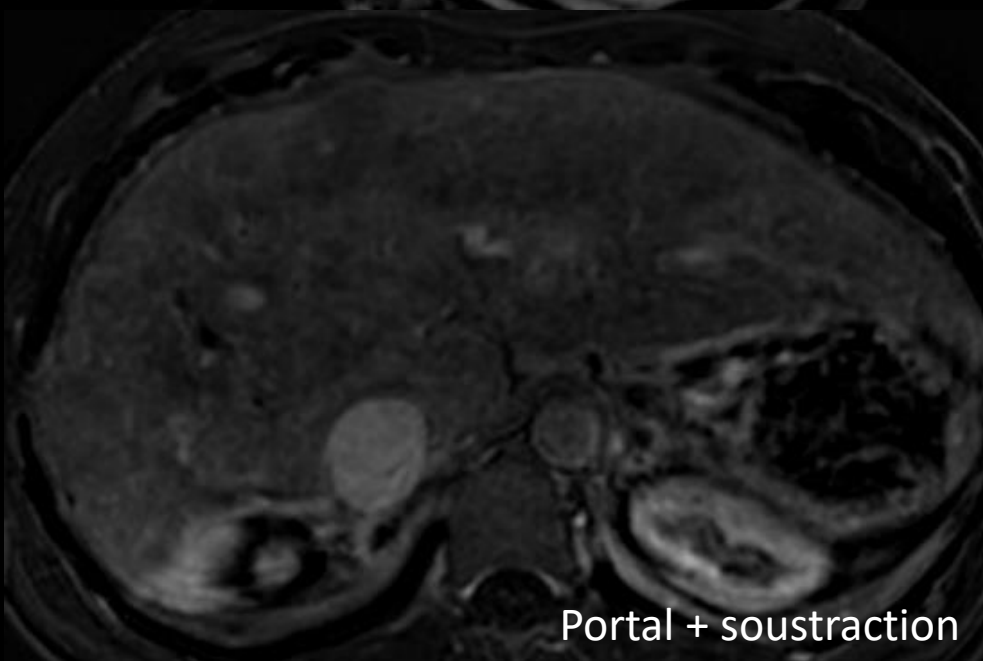
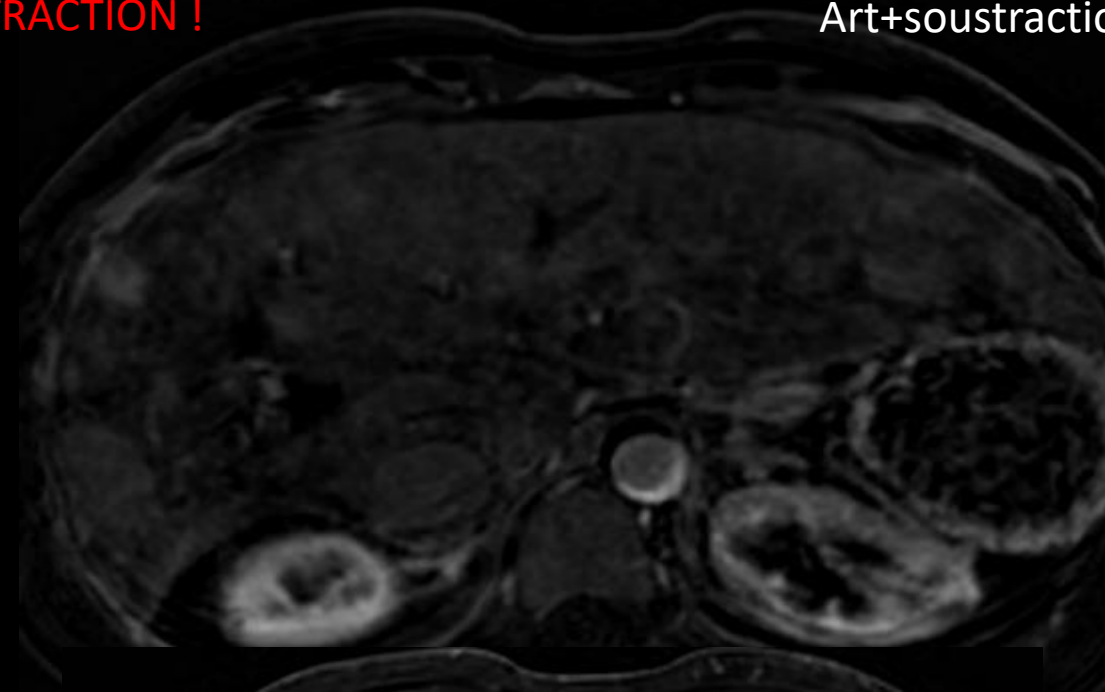
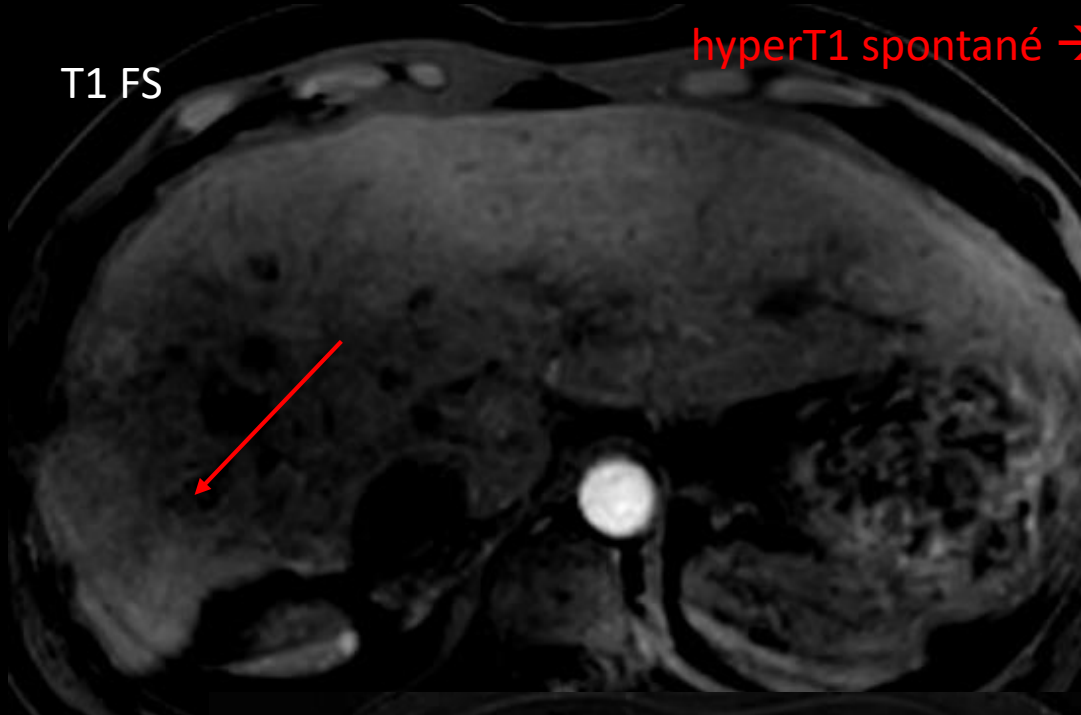
Tardif

Osler-Rendu

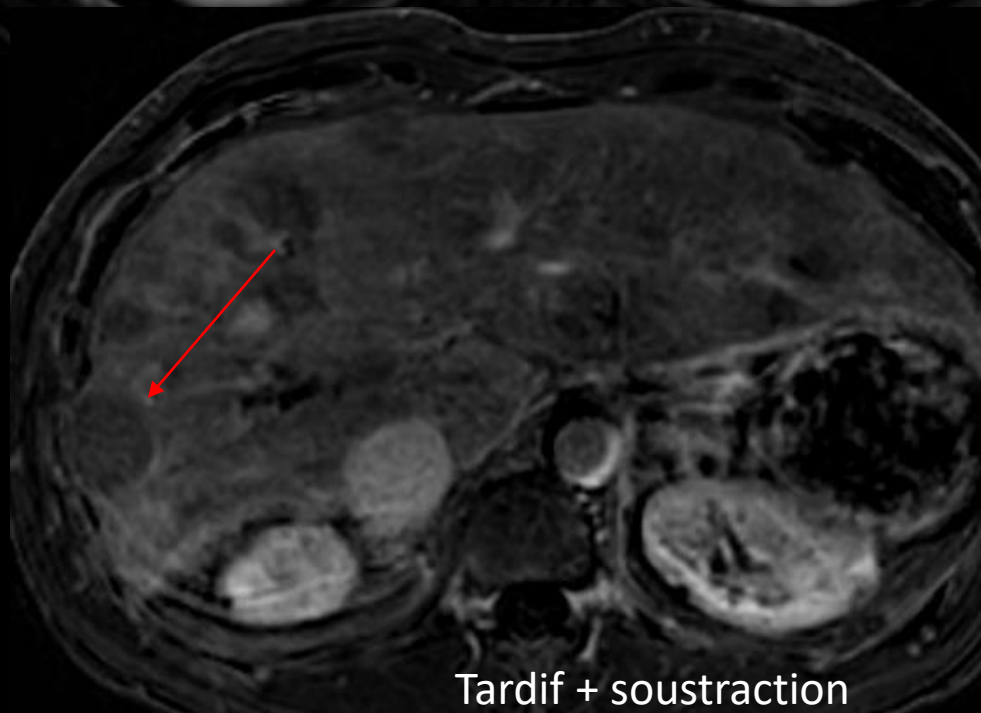
T1 FS

hyperT1 spontané → SOUSTRACTION !

Art+soustraction



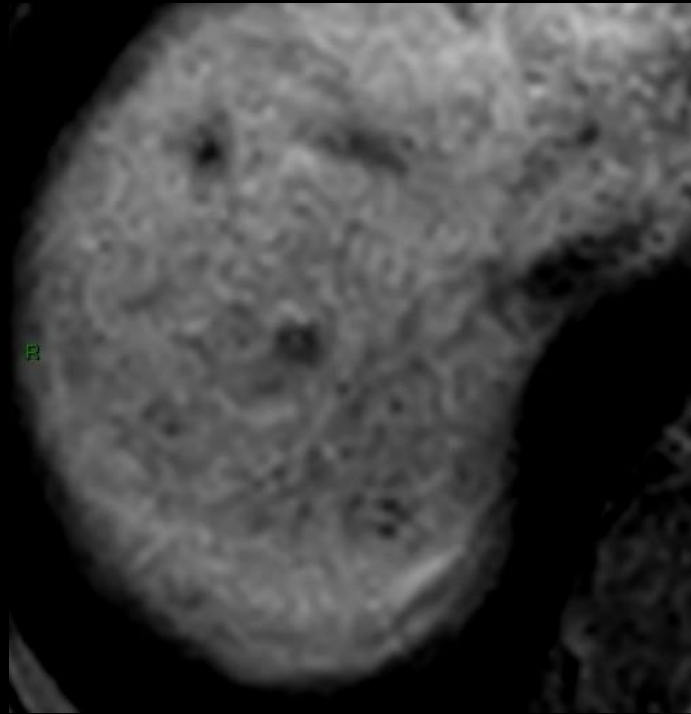
Portal + soustraction



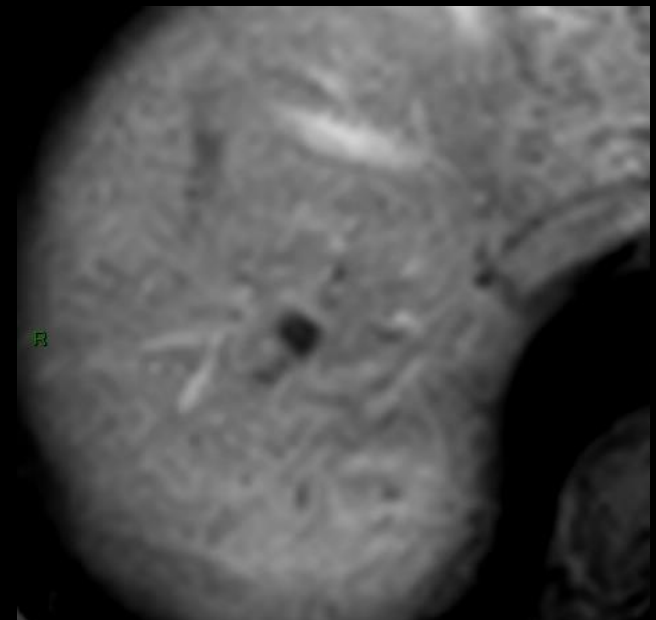
Tardif + soustraction

Fibrose hépatique congénitale

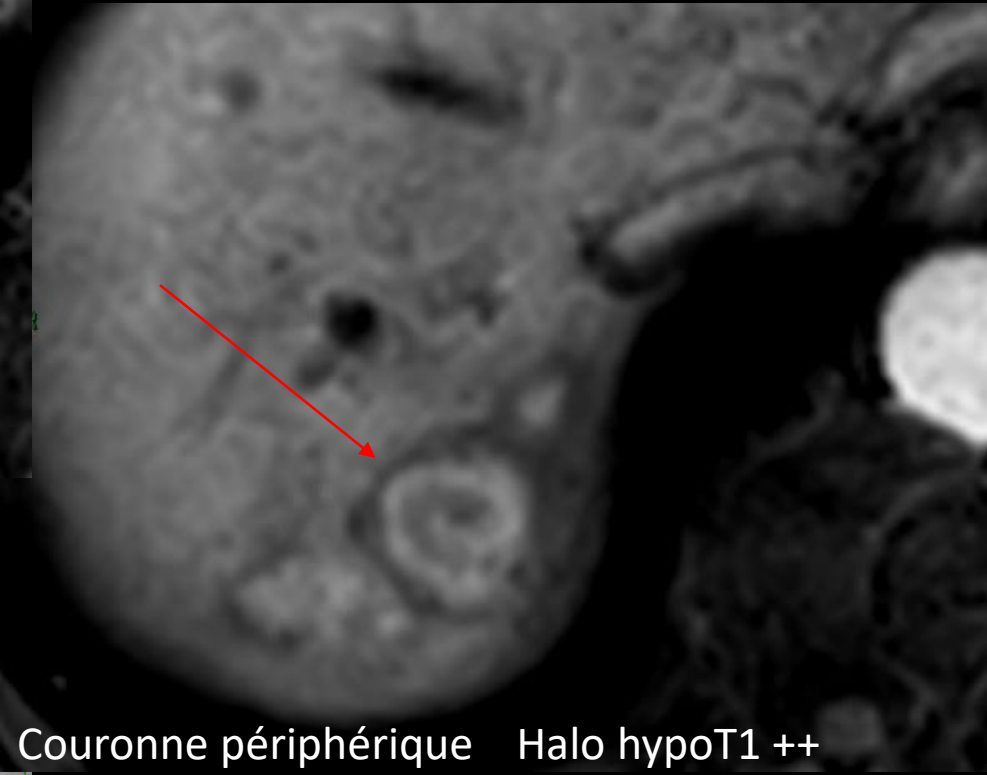
T1 FS



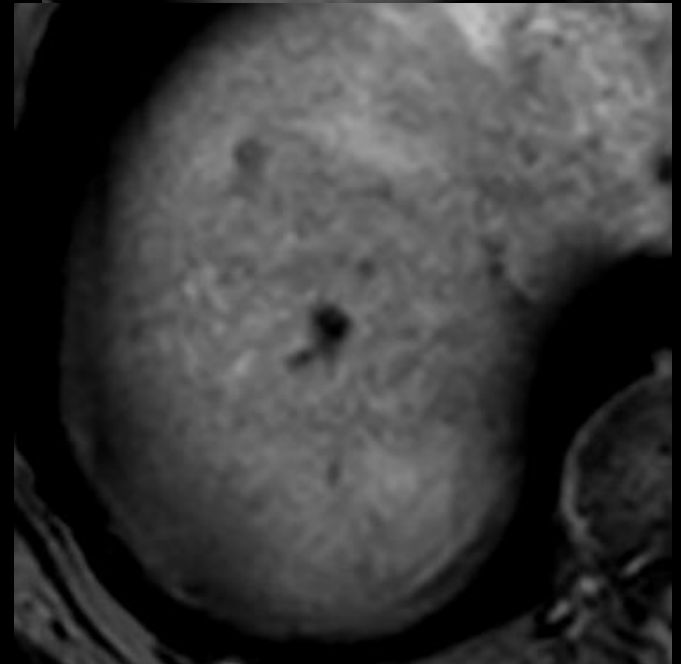
Portal



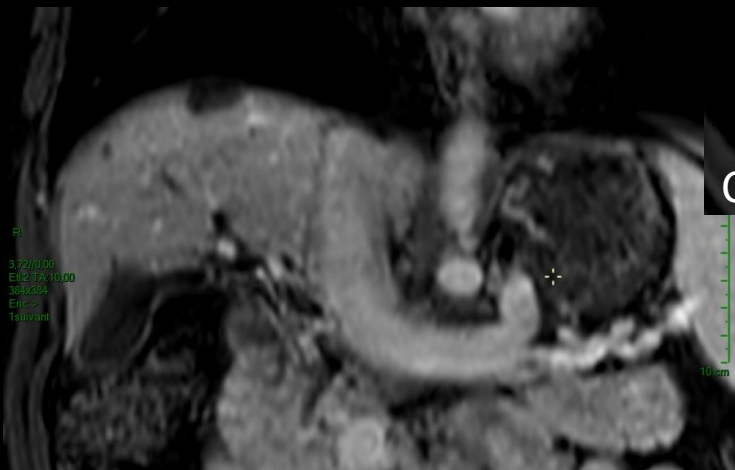Art



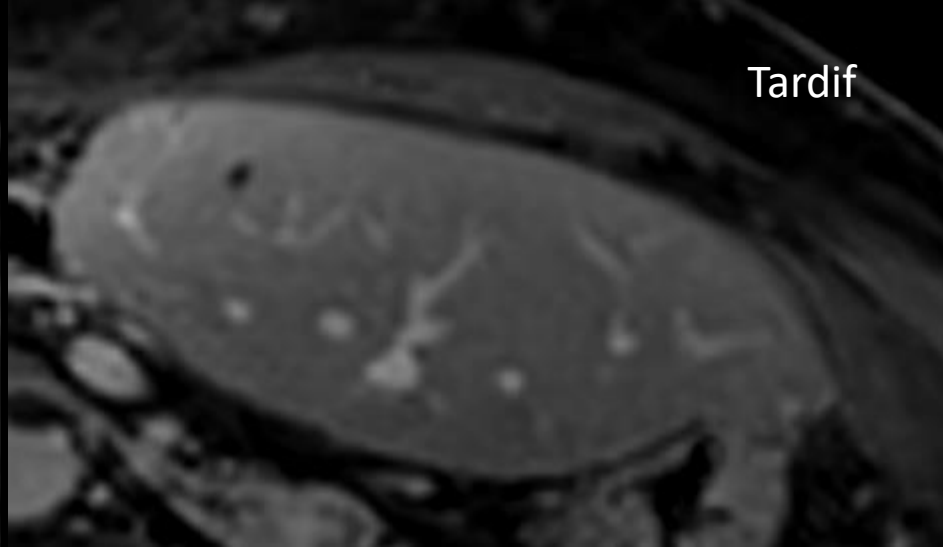
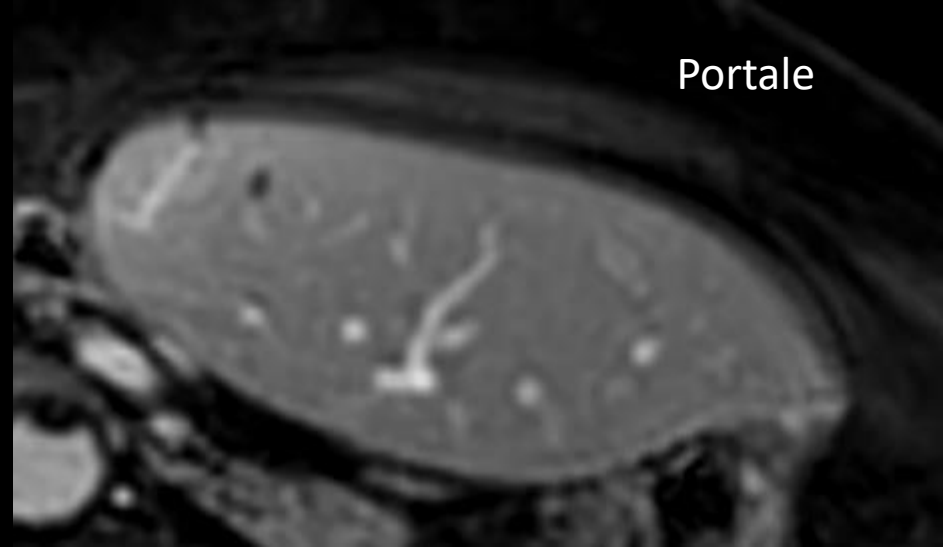
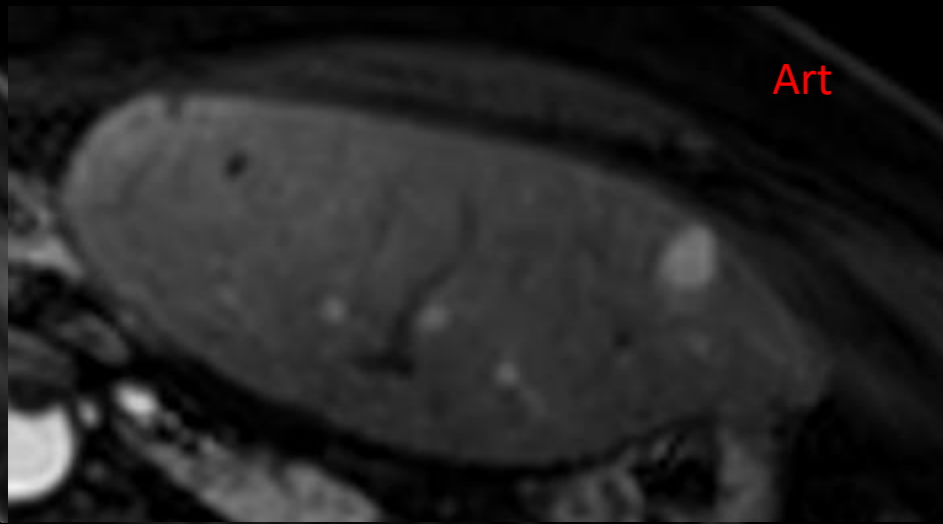
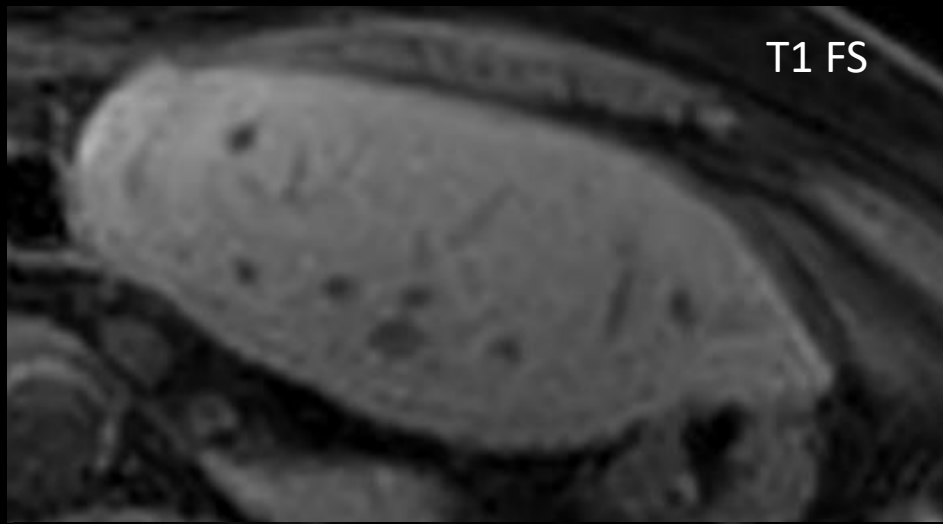
Couronne périphérique Halo hypoT1 ++



Tardif



Agénésie congénitale TP



Prise de corticothérapie à long terme

Take-home messages HNR

- < TROUBLES VASCULAIRES D'ORIGINE NON CIRRHOTIQUE
- Bénigne, pas de risque de dégénérescence
- FORME DIFFUSE/MICRO-acinaire
 - Imagerie négative vs signes HTP/foie mosaïque
- FORME FOCALE/MULTI-acinaire
 - Nodules multiples/uniques hyper-artérialisés SANS wash-out (polymorphe ++)
 - ! Soustraction
 - Intérêt RX ++ , contexte clinique

Question 1

- Origine hyperplasie nodulaire régénérative, 1 réponse fausse

1) Chimiothérapie

2) NASH

3) Budd-Chiari

4) Osler-Rendu

Question 1

- Origine hyperplasie nodulaire régénérative, 1 réponse fausse

1) Chimiothérapie

2) NASH

3) Budd-Chiari

4) Osler-Rendu

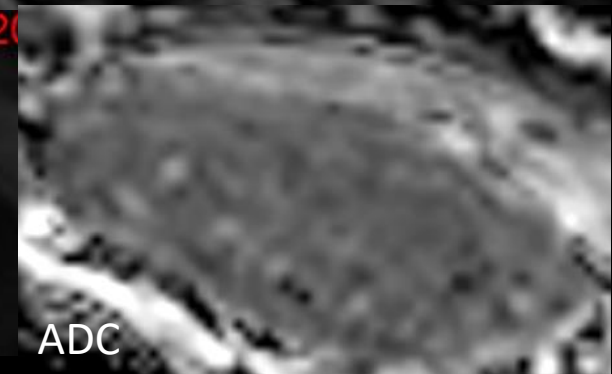
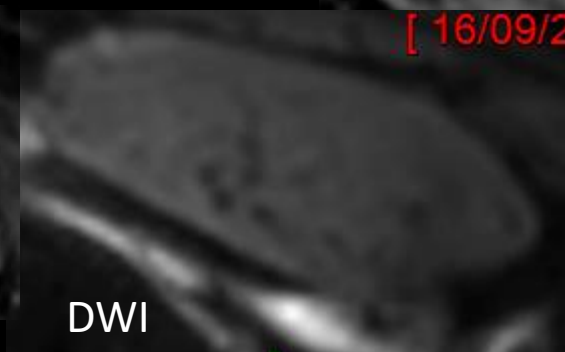
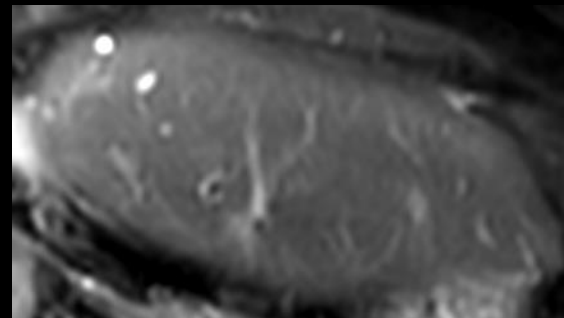
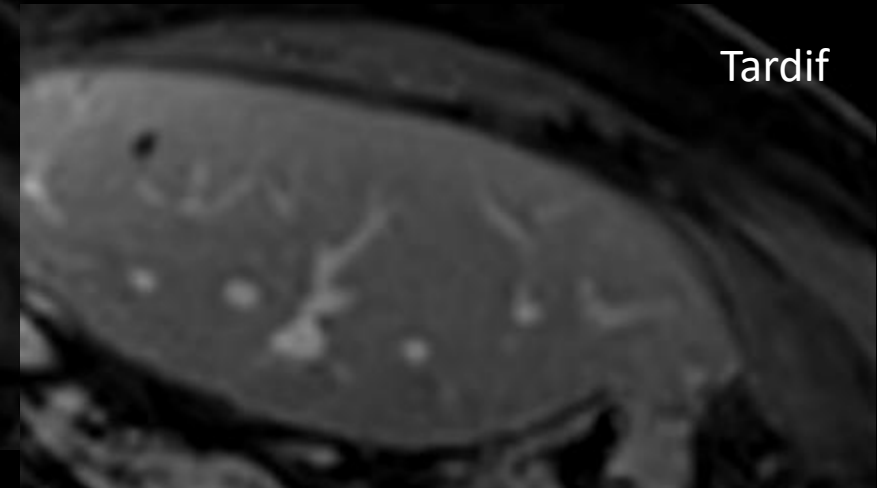
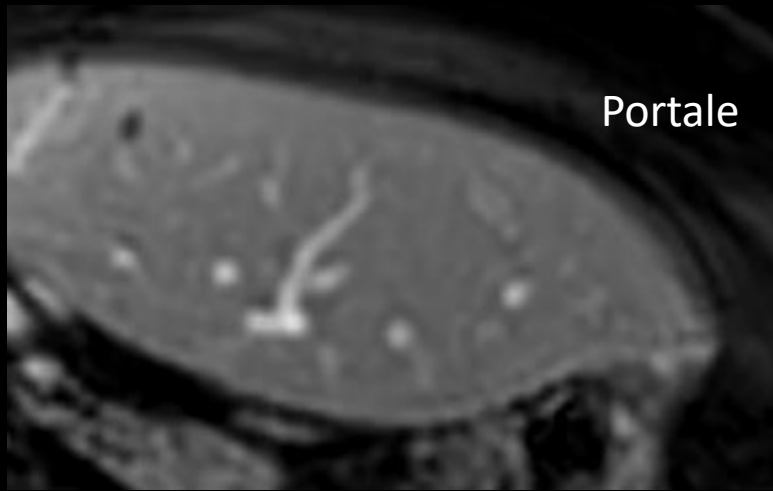
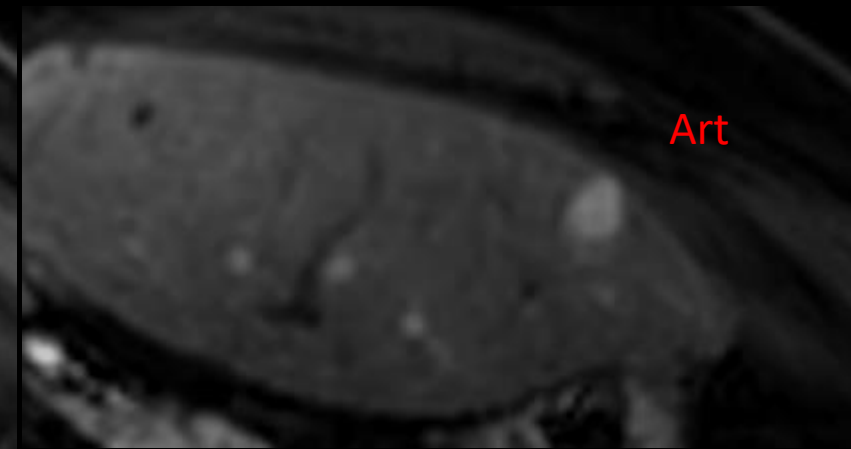
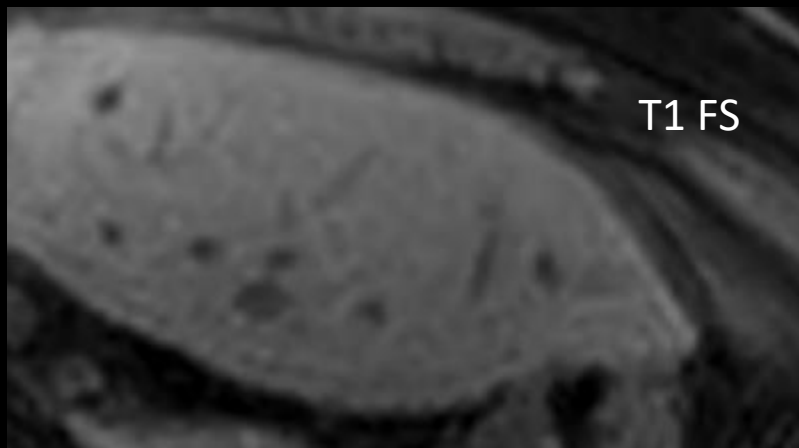
Question 2

Femme, 76 ans

Surveillance post-hépatectomie D pour

T mixte sur foie sain

PR (R/corticothérapie à long terme)



- 1) Métastase
- 2) LIRADS-3
- 3) HNR
- 4) HNF

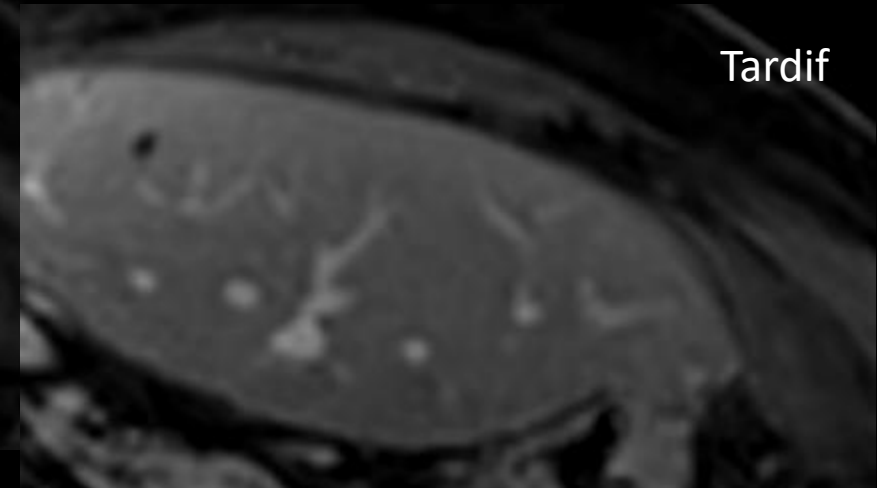
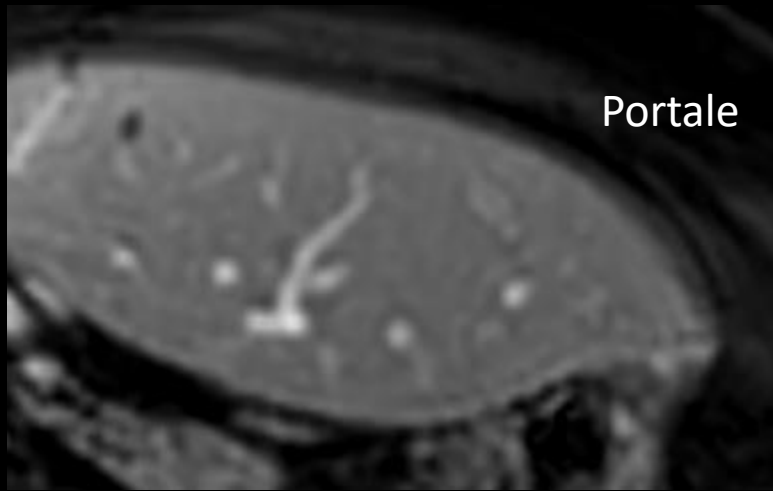
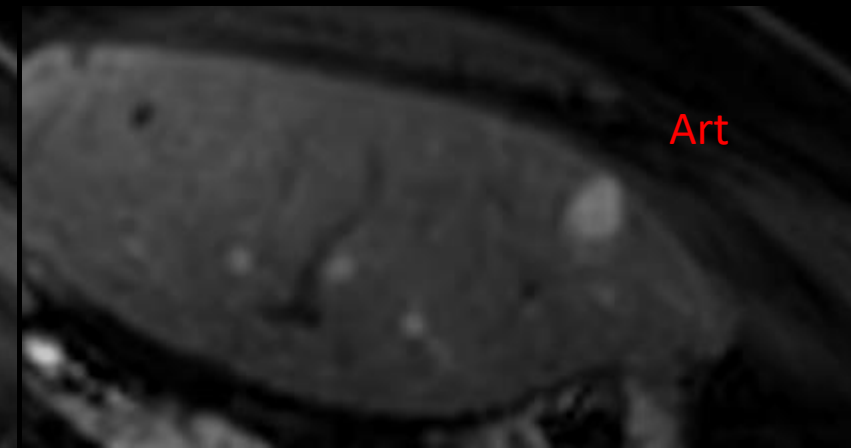
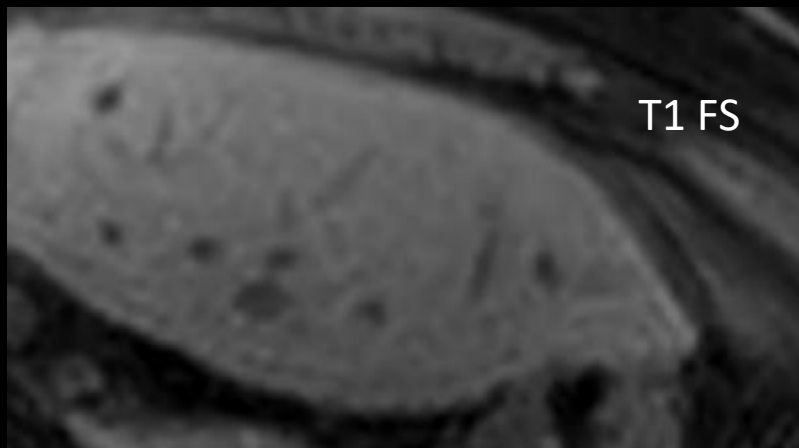
Question 2

Femme, 76 ans

Surveillance post-hépatectomie D pour

T mixte sur foie sain

PR (R/corticothérapie à long terme)

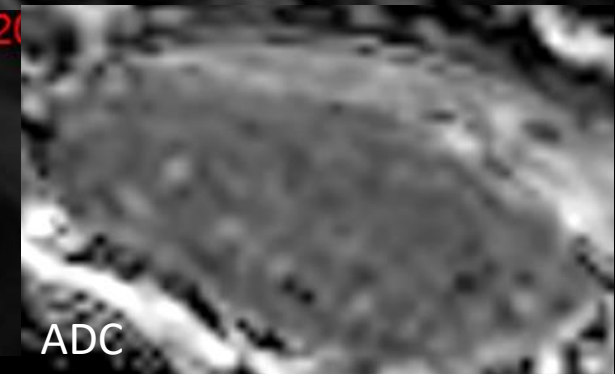
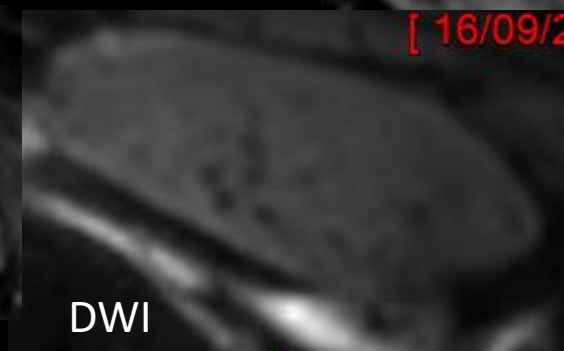
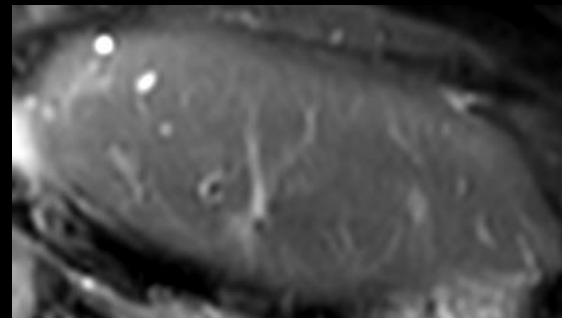


1) Métastase

2) LIRADS-3

3) HNR

4) HNF



[16/09/20

Références

- *HNR*, OnclePaul, Lombart Vincent.
- *Hyperplasie nodulaire régénérative, quand l'évoquer ?* Simona Arion, Aymeric Guibal, Julien Marsot, Franck Pilleul (Hopitaux de Lyon).
- *Hyperplasie nodulaire régénérative : une entité de pathogénie complexe, pas toujours facile à identifier à la biopsie.* La lettre de l'hépto-gastroentérologue, 2005, J.F. Blanc & al.